



## CASOS CLÍNICOS

# *Trombocitopenia inducida por heparina en hemodiálisis. Presentación de un caso y revisión de la literatura*

**F. Henríquez, A. Rodríguez, C. Mora, E. Sánchez-Deig\*, M. Macía y J. Navarro**

Servicio Nefrología y \*Unidad de Medicina Familiar y Comunitaria. Hospital Universitario Nuestra Señora de Candelaria. Santa Cruz de Tenerife.

### Resumen

*La trombopenia es una complicación potencial del tratamiento con heparina. Hay dos formas de trombopenia inducida por heparina (TIH). El tipo I se caracteriza por un descenso leve de las cifras de plaquetas que ocurre de 2 a 4 días después de iniciar la terapia. El recuento plaquetario suele normalizarse sin necesidad de suspender el tratamiento. El mecanismo parece relacionarse con un efecto directo de la heparina sobre la activación plaquetaria. La segunda forma (tipo II) es un desorden de carácter inmune caracterizado por trombopenia severa, que puede asociar fenómenos tromboticos arteriales y venosos. Presentamos un caso de TIH tipo II en un paciente en hemodiálisis que resultó en tromboembolismo pulmonar agudo y trombosis venosa periférica, y hacemos una revisión de la literatura.*

Palabras clave: **Hemodiálisis. Heparina. Trombopenia. Trombosis.**

### HEPARIN-INDUCED THROMBOCYTOPENIA IN HEMODIALYSIS. CASE REPORT AND REVIEW OF THE LITERATURE

### SUMMARY

*Thrombocytopenia is a potential complication of heparin therapy. There are two forms of heparin-induced thrombocytopenia (HIT). Type-I HIT is characterized by a mild decrease in platelet count that occurs within the first 2-4 days after heparin initiation. The platelet count often returns to normal without stop heparin treatment. The mechanism of thrombocytopenia appears to be due to a direct effect of heparin on platelet activation. The second form (type-II) is an immune-mediated disorder characterized by severe thrombocytopenia, which may include both arterial and venous thrombosis. We present a case of type-II HIT occurred in a hemodialysis patient resulting in acute pulmonary embolism and peripheral venous thrombosis, and review the literature.*

Key words: **Hemodialysis. Heparin. Thrombocytopenia. Thrombosis.**

---

**Correspondencia:** Juan Navarro  
Servicio de Nefrología  
Hospital Universitario Nuestra Señora de Candelaria  
Carretera del Rosario, 145  
E-mail: jnavgon@gobiernodecanarias.org

## INTRODUCCIÓN

La anticoagulación en los pacientes en hemodiálisis (HD) es una medida necesaria para el adecuado desarrollo de la técnica, siendo la heparina sódica el anticoagulante habitual<sup>1</sup>. La trombocitopenia inducida por heparina (TIH) es una complicación asociada al uso de este anticoagulante con una frecuencia de presentación en torno al 5-10%, aunque rara vez es diagnosticada<sup>2-4</sup>. Existen dos tipos de TIH (tabla I): la tipo I (TIH-I)<sup>4</sup>, forma leve y reversible que aparece a los 2-4 días de iniciado el tratamiento con un recuento plaquetario que suele oscilar entre 100.000 y 150.000/mm<sup>3</sup>, y la tipo II (TIH-II), forma grave que suele aparecer entre 6-14 días después de iniciar el tratamiento, con un recuento plaquetario característicamente inferior a 100.000/mm<sup>3</sup> de forma mantenida, y que requiere la suspensión inmediata de la terapia<sup>1,5</sup>.

Presentamos un caso de TIH-II en un paciente tras el inicio de HD y hacemos una revisión de la literatura sobre esta complicación y las terapias anticoagulantes alternativas.

## CASO CLÍNICO

Varón de 64 años con antecedentes de hipertensión arterial e insuficiencia renal crónica (IRC) secundaria a nefroangioesclerosis, que acude a nuestro Hospital por cuadro de un mes de evolución consistente en dificultad respiratoria, disnea de reposo y ortopnea. La exploración física mostraba un paciente afebril y disneico, la tensión arterial era de 130/80 mmHg y la frecuencia cardíaca de 108 lpm. A la auscultación cardíaca destacaba un soplo mesosistólico con ritmo de galope. En la auscultación pulmonar se evidenciaban crepitantes bilaterales hasta campos medios. En los estudios analíticos iniciales destacaba la presencia de anemia normocítica-normocrómica (hemoglobina: 8,3 g/dl; hematocrito: 26,1%) con recuento plaquetario de 163.000 plaquetas/mm<sup>3</sup>. La creatinina y urea séricas eran de 4,5 y 164 mg/dl, respectivamente.

Dada la situación de insuficiencia cardíaca en el contexto de IRC avanzada se decidió iniciar HD a través de catéter femoral derecho con la pauta habitual de anticoagulación basada en el uso de heparina sódica. Con ello el paciente mejoró significativamente de su situación clínica.

Una semana después del ingreso fue necesaria la retirada y recambio del catéter femoral por malfunción. Durante este proceso el paciente presentó episodio de dolor precordial con intenso cortejo vegetativo, hipotensión severa, hipoxemia e hipocapnia, siendo trasladado a la Unidad de Medicina Intensiva (UMI) con sospecha de tromboembolismo pulmonar, evidenciándose además trombosis de la vena cefálica derecha y plaquetopenia (90.000 plaquetas/mm<sup>3</sup>). Se inició tratamiento con heparina sódica (500 UI/hora), observándose a las 48 horas una plaquetopenia severa (16.000 plaquetas/mm<sup>3</sup>). Ante la sospecha de TIH se suspendió la heparina sódica y se instauró tratamiento con heparina de bajo peso molecular (HBPM). Asimismo, se suspendieron otros fármacos potencialmente causantes de la plaquetopenia como alopurinol y ranitidina, aunque el paciente recibía este tratamiento de forma habitual desde hacía más de

**Tabla I.** Características diferenciales de los dos tipos de trombocitopenia inducida por heparina

	Tipo I	Tipo II
Frecuencia	10 a 20%	1 a 3%
Periodo de inicio	1 a 4 días	5 a 10 días
Recuento plaquetario al inicio	100.000/mm <sup>3</sup>	30.000 a 55.000/mm <sup>3</sup>
Mediación por Anticuerpos	No	Sí
Secuelas tromboembólicas	Ninguna	30 a 80%
Secuelas hemorrágicas	Ninguna	Raramente
Manejo	Observación	Cesar heparina, anticoagulación alternativa, terapias adicionales

6 meses. A pesar de las medidas tomadas se observó la persistencia de la plaquetopenia, decidiéndose la suspensión total del tratamiento anticoagulante. Tras 72 horas el recuento plaquetario ascendió hasta una cifra de plaquetas de 60.000/mm<sup>3</sup>, llegándose a su completa normalización.

Durante su estancia en la UMI el paciente desarrolló un edema progresivo en miembro inferior derecho. La ecografía doppler demostró una trombosis de la vena femoral derecha hasta nivel poplíteo. Dada la situación clínica y el alto riesgo para el paciente se decide reiniciar la HBPM constatándose en la evolución posterior una disminución del recuento plaquetario alcanzando una cifra mínima de 28.000/mm<sup>3</sup> una semana después de la reintroducción de la heparina. Ante esta situación se decidió iniciar tratamiento anticoagulante con hirudina recombinante, tras lo cual las cifras de plaquetas aumentaron progresivamente alcanzando una cifra de 97.000 plaquetas/mm<sup>3</sup> ocho días después de suspendida la heparina.

## DISCUSIÓN

El uso de sustancias anticoagulantes es una de las claves que ha hecho posible el desarrollo y uso de las técnicas de HD. El anticoagulante más usado es la heparina sódica, cuyo empleo se ha asociado a conocidos efectos secundarios como prurito, hiperpotasemia, hemorragia o reacciones alérgicas, entre otros. Dentro de estos efectos adversos se encuentra la TIH, que se presenta en un 5-10% de los pacientes tratados de forma crónica con heparina.

Existen dos variantes clínicas de TIH. La TIH-I (más frecuente) es una forma leve-moderada, de inicio precoz, que se ha descrito incluso tras una única dosis de heparina. Se produce una disminución leve, aguda y reversible del número de plaquetas, cuyo mecanismo patogénico consiste en un fenómeno agudo de agregación y secuestro plaquetario debido a un efecto directo de la heparina, que se une a las plaquetas de manera específica y saturable<sup>1-4,6</sup>. El segundo tipo de TIH se caracteriza por un inicio tardío y una trombocitopenia severa y persistente, que puede asociarse a complicaciones trombóticas (0,2-0,4%), raramente de territorios venosos, con trombos ricos en plaquetas, fibrina y leucocitos (síndrome del coágulo blanco). El número de

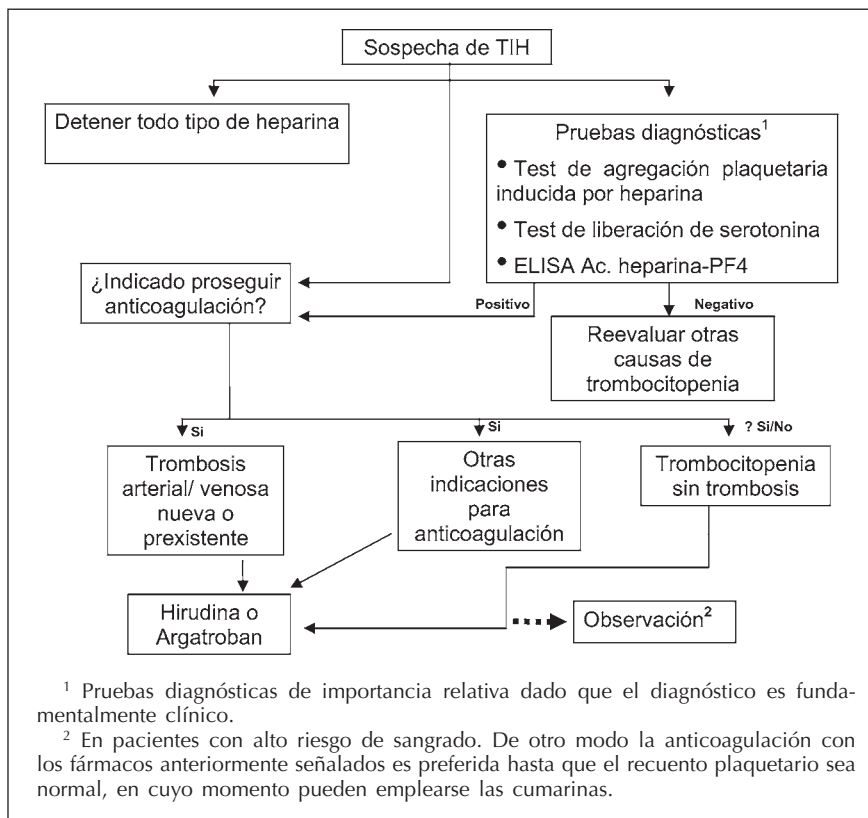


Fig. 1.—Algoritmo de actuación ante la sospecha de trombocitopenia inducida por heparina.

plaquetas, que alcanza recuentos inferiores a  $100.000/\text{mm}^3$ , desciende a los 6-14 días de iniciar el tratamiento<sup>1-4,6</sup>. En estos casos se requiere la suspensión inmediata del fármaco, con una normalización del recuento plaquetario entre 2 y 19 días después de retirada la heparina. Cuando se asocia a trombosis arterial, las cifras de plaquetas pueden disminuir por debajo de  $40.000/\text{mm}^3$ .

La reacción subyacente en la TIH-II tiene una base inmunológica, estando mediada por anticuerpos producidos en presencia de heparina y dirigidos contra la superficie de la plaqueta<sup>7-10</sup>. Esta respuesta de IgG e IgM no es provocada exclusivamente por la heparina, sino también por el factor 4 del complejo heparina-plaqueta (PF4) en la superficie plaquetar. Este complejo fija ávidamente el sistema del complemento, que actúa como un amplificador de la activación del sistema hemostático<sup>2,11,12</sup>. Además, estos anticuerpos podrían atacar la superficie de las células endoteliales causando daño endotelial y liberando factor tisular<sup>6,13</sup>, acentuándose así la trombosis arterial<sup>2,14,15</sup>. Las plaquetas activadas se agregan y se eliminan prematuramente de la circulación, lo que conduce a la trombocitopenia. El hecho de que la TIH se asocie básicamente a la activación plaquetaria es lo que explica por qué esta complicación determina fenómenos trombóticos más que complicaciones hemorrágicas.

Aunque existen algunas pruebas de laboratorio como el test de agregación plaquetaria o la determinación del complejo PF4, el diagnóstico de la TIH es fundamentalmente clínico. Se basa en un recuento de plaquetas inferior a

$150.000/\text{mm}^3$  o la fluctuación entre 30-50% del nivel basal después de iniciada la heparina, ausencia de otras causas de trombocitopenia (pseudotrombocitopenia, disminución de la producción, destrucción acelerada, distribución anormal o secuestro), aumento del número de plaquetas tras suspender la heparina y, en ausencia de plaquetopenia, la aparición de un proceso trombótico o necrosis cutánea al administrar heparina<sup>11</sup>.

Ante la sospecha de una TIH se suspenderá de forma inmediata la administración de heparina y se utilizarán otros anticoagulantes<sup>11</sup>. En algunos casos se ha empleado HBPM, pero es necesario prestar especial cuidado dado que, como en el caso que presentamos, pueden presentarse reacciones cruzadas<sup>5</sup>. Otras sustancias anticoagulantes que se han usado son el argatroban (un inhibidor directo de la trombina) o los danaparoides (mezcla de glicosaminoglicanos con actividad predominantemente anti-factor Xa)<sup>11,14</sup>, aunque en el contexto de la HD, la mayor experiencia con el uso de estas terapias anticoagulantes alternativas se tiene con el empleo de hirudina recombinante.

La hirudina es una sustancia que forma complejos irreversibles con la trombina inhibiendo la conversión de fibrinógeno a fibrina y la activación de los factores de coagulación V, VIII y XIII. En contraste con la heparina, no requiere factores endógenos (como la antitrombina III) para su efecto anticoagulante<sup>16</sup>. La dosis es de  $0,4 \text{ mg/kg}$  en bolo intravenoso seguido de una perfusión de  $0,15 \text{ mg/kg/h}$  para mantener un tiempo de tromboplastina par-

cial activada (APTT) de 1,5 a 2,5 veces sobre el valor basal. En caso de creatinina sérica superior 1,5 mg/dL es necesario ajustar la dosis de forma exquisita ya que su vida media se incrementa dramáticamente en la insuficiencia renal y no existe antídoto. En los pacientes en HD basta un bolo al inicio de la sesión para lograr una adecuada anticoagulación durante la técnica<sup>12</sup>. El principal efecto adverso es el sangrado a nivel de los lugares de punción<sup>17</sup>, aunque se han descrito casos de anafilaxia tras el bolo inicial en pacientes que la habían recibido anteriormente<sup>18</sup>. El tratamiento con hirudina en casos de TIH se asocia a una recuperación rápida y sostenida del número de plaquetas, prolongación suficiente del APTT y beneficios clínicos para los pacientes<sup>19</sup>. Un inconveniente no despreciable de su utilización en HD es el alto precio del producto y la escasa experiencia a largo plazo. En estos pacientes, y de forma individualizada, se podrían plantear otras alternativas terapéuticas: antiagregación más HD de alto flujo con lavados del circuito y membranas que requieren menor anticoagulación, anticoagulación oral y catéter tunelizado, diálisis peritoneal o trasplante renal con prioridad clínica.

En conclusión, los pacientes en HD, que reciben heparina como terapia anticoagulante para el adecuado desarrollo de la técnica, están en riesgo potencial de presentar TIH. Esta complicación debe sospecharse ante la aparición de trombocitopenia no explicada por otro motivo, la asociación de trombosis y plaquetopenia, o incluso ante un recuento normal de plaquetas pero con un descenso igual o superior al 50% del valor basal junto al antecedente de inicio reciente de heparina. La mera sospecha nos obliga a discontinuar y evitar todo tipo de heparina y administrar una terapia anticoagulante alternativa (fig. 1).

## BIBLIOGRAFÍA

1. Finazzi G, Remuzzi G: Heparin-induced thrombocytopenia background and implications for haemodialysis. *Nephrol Dial Transplant* 11: 2120-2122, 1996.
2. Warkentin TE, Chong BH, Greinacher A: Heparin induced thrombocytopenia: Towards consensus. *Thromb Haemost* 79: 1-7, 1998.
3. Girolami B, Prandoni P, Stefani PM, Tanduo C, Sabbion P, Eichler P, Ramón R, Baggio G, Fabris F, Girolami A: The incidence of heparin-induced thrombocytopenia in hospitalized medical patients treated with subcutaneous unfractionated heparin: a prospective cohort study. *Blood* 101: 2955-2959, 2003.
4. Greinacher A: Antigen generation in heparin-induced thrombocytopenia: the non immunologic type and the immunologic type are closely linked in their pathogenesis. *Semin. Thromb. Hemost.* 21: 106-111, 1995.
5. Warkentin TE, Levine MN, Hirsh J, Horsewood P, Roberts RS, Gent M, Kelton JG: Heparin-induced thrombocytopenia in patients treated with low-molecular-weight heparin or unfractionated heparin. *N. Engl. J. Med.* May 18; 332(20): 1330-1335, 1995.
6. Visentin GP, Ford SE, Scott JP, Aster RH: Antibodies from patients with heparin-induced thrombocytopenia/thrombosis are specific for platelet factor 4 complexed with heparin or bound to endothelial cells. *J. Clin. Invest.* 93: 81-88, 1994.
7. Hirsh J, Dalen JE, Deykin D, Poller L: Heparin mechanism of action, pharmacokinetics, dosing considerations, monitoring, efficacy and safety. *Chest* 102: 337S-351S, 1992.
8. Warkentin TE, Kelton JG: Heparin and platelets. *Hematol Oncol Clin North Am* 4: 243-258, 1990.
9. Kelton JG, Sheridan D, Santos A y cols.: heparin induced thrombocytopenia: Laboratory studies. *Blood* 72: 925-930, 1988.
10. Greinacher A, Michels I, Mueller-Eckhardt C: Heparin-associated thrombocytopenia: the antibody is not heparin specific. *Thromb Haemost* 67: 545-549, 1992.
11. Warkentin TE: Heparin-induced thrombocytopenia. Diagnosis and management. *Circulation* 110: e454-e458, 2004.
12. Vanholder R, Camez A, Veys N, Van Loo A, Dhondt AM, Ringoir S: Pharmacokinetics of recombinant hirudin in hemodialyzed end-stage renal failure patients. *Thromb. Haemost.* 77: 650-655, 1997.
13. Warkentin TE, Aird WC, Rand JH: Platelet-endothelial interactions: sepsis, HIT and antiphospholipid syndrome. *Hematology*: 497-519, 2003.
14. Lewis BE, Wallis DE, Leya F, Hursting MJ, Kelton JG: Argatroban anticoagulation in patients with heparin-induced thrombocytopenia. *Arch. Intern. Med.* 163: 1849-1856, 2003.
15. Cola C y Ansell J: Heparin induced thrombocytopenia and arterial thrombosis: alternative therapies. *Am Heart J* 119: 368-374, 1990.
16. Glusa E: Pharmacology and therapeutic applications of hirudin, a new anticoagulant. *Kidney Int* 53 (Supl. 64): S54-S56, 1998.
17. Greinacher A, Janssens U, Berg G, Bock M, Kwasny H, Kemkes-Matthes B, Eichler P, Volpel H, Potzsch B, Luz M: Lepirudin (recombinant hirudin) for parenteral anticoagulation in patients with heparin-induced thrombocytopenia. Heparin-Associated Thrombocytopenia Study (HAT) investigators. *Circulation* 100: 587-593, 1999.
18. Greinacher A, Lubenow N, Eichler P: Anaphylactoid and anaphylactoid reactions associated with lepirudin in patients with heparin-induced thrombocytopenia. *Circulation* 108: 2062-2065, 2003.
19. Greinacher A, Volpel H, Janssens U, Hach-Wunderle V, Kemkes-Matthes B, Eichler P, Mueller-Velten HG, Potzsch B: Recombinant hirudin (lepirudin) provides safe and effective anticoagulation in patients with heparin-induced thrombocytopenia: a prospective study. *Circulation* 99: 73-80, 1999.